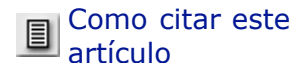



Revista chilena de pediatría
ISSN 0370-4106 *versión impresa*

Rev. chil. pediatr. v.73 n.4 Santiago jul. 2002



Rev. Chil. Pediatr. 73 (4); 380-384, 2002

Quistes dermoides nasoetmoidales manejo quirúrgico

Carlos Giugliano V.¹, Paulo Castillo D.¹

Resumen

Los quistes dermoides nasoetmoidales son malformaciones congénitas infrecuentes, de origen ectodérmico. Clínicamente pueden presentarse como un nódulo subcutáneo y/o como un orificio fistuloso cutáneo con pelos, a cualquier nivel de la línea media nasal. A diferencia de los dermoides de otras localizaciones, existe la posibilidad de compromiso de estructuras profundas y extensión intracraneal, pudiendo asociarse a graves complicaciones, como meningitis y abscesos cerebrales. Por este motivo, los dermoides nasoetmoidales, demandan una adecuada evaluación imaginológica para planificar el abordaje quirúrgico, que permita la extirpación completa de la lesión. Por las características singulares de los quistes dermoides nasoetmoidales se consideró de interés presentar 3 casos clínicos de esta poco frecuente e interesante patología, tratados en la Unidad de Cirugía Plástica del Hospital de Niños Dr. Roberto del Río, entre los años 1999 y 2001. Se discuten posteriormente algunos aspectos relacionados con su epidemiología, etiopatogenia, evaluación y manejo quirúrgico.
(**Palabras clave:** Quiste dermoide nasoetmoidal).

Surgical management of nasoethmoidal dermoide cysts

Nasoethmoidal dermoide cysts are infrequent congenital malformations of ectodermal origin. Clinically they can present as a subcutaneous nodule and/or a cutaneous fistula with hair at whatever level in the nasal midline. Differing from dermoide cysts in other parts there exists the possibility of deep structures compromise and intracranial extension, associated ar not severe complications such as meningitis and cerebral abscesses. For this reason nasoethmoidal dermoide cysts need a meticulous radiological evaluation in order to plan surgery that allows the complete removal of the lesion. For these singular characteristics we consider it of interest to present 3 cases of this infrequent and interesting pathology, treated in the Plastic Surgery Unit in the Roberto del Río Childrens Hospital between 1999 and 2001. We discuss some aspects of epidemiology, aetiopathology and surgical evaluation and management.
(**Key words:** nasoethmoidal dermoide cyst).

INTRODUCCIÓN

Los quistes dermoides son malformaciones congénitas de origen ectodérmico. Habitualmente se trata de lesiones bien delimitadas, constituidas por una cápsula fibrosa, con un revestimiento de epitelio escamoso y que contienen un material pastoso amarillento, encontrándose también característicamente anexos cutáneos (pelos, glándulas sebáceas y glándulas sudoríparas)¹. La mayor parte de los casos son de presentación esporádica, sin embargo, en algunos existe predisposición familiar. Pueden encontrarse quistes dermoides en cualquier punto del organismo, especialmente en relación a suturas y hendiduras embrionarias. Son más frecuentes en cabeza y cuello, destacando especialmente los de la cola de ceja. Otros sitios de presentación son las regiones frontal, periorbitaria, cuero cabelludo, cervical y nasoetmoidal². Esta última es una localización poco frecuente, siendo Bramann en 1890 quien los describió por primera vez en la literatura³. Los quistes dermoides nasoetmoidales difieren de los de otras localizaciones, ya que tienen el potencial de comprometer estructuras profundas, pudiendo extenderse intracranalmente, lo que según diferentes series fluctúa entre 1 y 45% de los casos⁴. Otras posibilidades de extensión incluyen el hueso frontal y el paladar. Es importante considerar siempre esta posibilidad, debiéndose evaluar cuidadosamente cada caso, para planificar el abordaje y tratamiento quirúrgico, que permita la extirpación completa de la lesión.

Por las características singulares de los quistes dermoides nasoetmoidales se consideró de interés presentar 3 casos clínicos de esta poco frecuente e interesante patología, discutiéndose además algunos aspectos relacionados con su epidemiología, etiopatogenia, evaluación y manejo quirúrgico.

CASOS CLÍNICOS

Los 3 pacientes fueron de sexo femenino, con una edad promedio de 3,5 años ([figuras 1 y 2](#)). En todos ellos, el diagnóstico se realizó durante el primer año de vida por infección local y la observación de una fístula medio nasal con presencia de pelos. El estudio para precisar la extensión de la lesión, se realizó con tomografía axial computada (TAC) de alta resolución en todos los pacientes y además con resonancia nuclear magnética (RNM) en uno de ellos, debido a la sospecha de una fístula al sistema nervioso central, que finalmente sólo fue descartada por la exploración intraoperatoria y la favorable evolución posterior. En los 3 pacientes se descartaron malformaciones asociadas. Uno de ellos requirió drenaje de un absceso medio nasal previo a la extirpación del quiste. En los 3 casos se administró antibióticos desde el período preoperatorio.

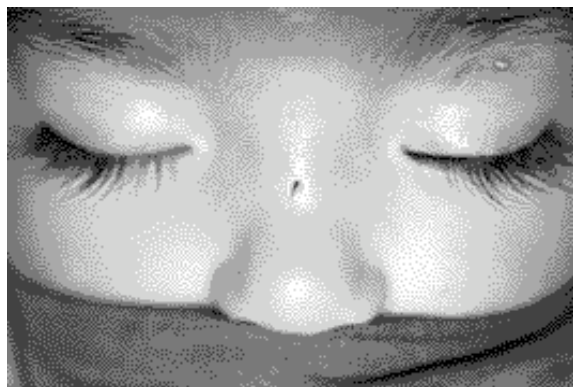

Figura 1. Paciente de 3 años 7 meses con quiste dermoide nasoetmoidal. Preoperatorio, observándose orificio fistuloso con pelos

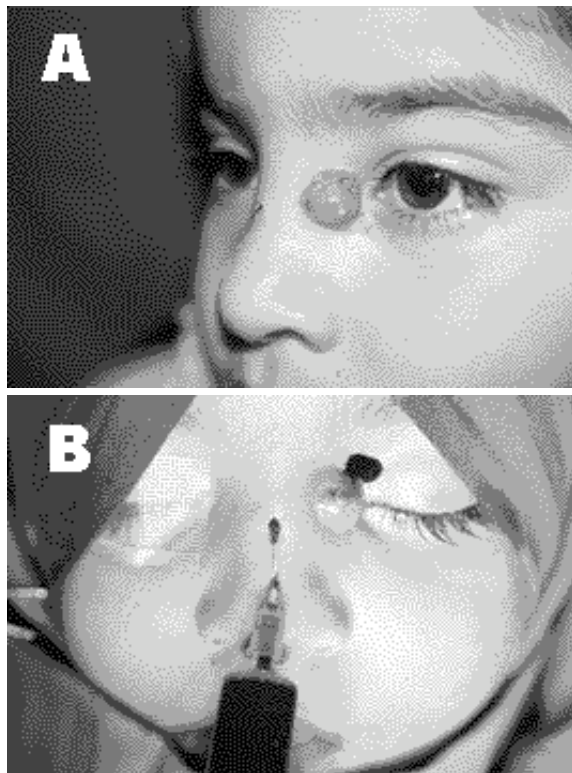


Figura 2 Paciente de 3 años 2 meses con quiste dermoide nasoetmoidal.

A. Preoperatorio observándose orificio fistuloso con pelos y absceso paranasal izquierdo. **B.** Intraoperatorio, observándose trayecto fistuloso con inyección de azul de metileno.

El abordaje quirúrgico se realizó por vía nasal directa, constatándose en los 3 pacientes falta de continuidad de los huesos propios y del tabique, en relación directa al quiste. En un caso, debido a la extensión al hueso frontal, fue además necesario osteotomía media de los huesos nasales propios, para lograr la extirpación completa de la lesión. El estudio histopatológico confirmó el diagnóstico de quiste dermoide. Los 3 pacientes evolucionaron sin complicaciones o recurrencias, con más de un año de seguimiento en cada uno de ellos. La evaluación del resultado estético alejado fue buena destacándose la remodelación espontánea del esqueleto óseo nasal afectado en todos los casos, demostrándose además en uno de ellos, la remodelación ósea, mediante TAC, al año de evolución.

DISCUSIÓN

Las malformaciones congénitas que se manifiestan a través de senos o fístulas generalmente son diagnosticadas durante el período neonatal, pero en los quistes o remanentes cartilaginosa, el diagnóstico suele ser algo más tardío, habitualmente en la edad preescolar. Es así como los quistes dermoides nasoetmoidales generalmente son diagnosticados en los primeros 3 años de vida, aunque algunos pueden pasar desapercibidos hasta la edad adulta⁵. Su incidencia es de 1 por cada 20 000 recién nacidos vivos, sin diferencias por sexo, constituyen el 1 a 3% de todos los dermoides y el 11 a 12% de los de cabeza y cuello. Entre los niños representan el 61% de las lesiones de la línea media nasal^{6,7}.

Su etiología es desconocida, existiendo varias teorías que explicarían su origen. La más aceptada es la propuesta por Pratt en 1965, denominada "teoría prenatal o craneal"⁸. Según esta, los quistes dermoides nasoetmoidales tendrían su origen en una falla en la separación de la duramadre de la piel que la recubre durante la embriogénesis. Normalmente existe una evaginación de la duramadre a través del agujero ciego, pasando luego al espacio prenatal. En condiciones habituales esta proyección de la duramadre se separa de la piel y se retrae a través del agujero ciego para finalmente desaparecer. Si la separación entre la piel y la duramadre es

defectuosa, la duramadre se retrae y continúa adherida a la piel, lo que da lugar a una invaginación de la piel dentro del área del agujero ciego, formándose un trayecto fistuloso. Si estos se encuentran totalmente despegados de la piel, originan los quistes. Según esta teoría tendrían una relación etiopatogénica con gliomas y encefaloceles y además explicaría el por qué todas estas lesiones pueden tener conexiones con el sistema nervioso central. Otras teorías respecto al origen de estas lesiones incluyen el secuestro epidérmico anormal durante la fusión de los procesos nasales o el desplazamiento del ectodermo por crecimiento hacia dentro de la invaginación de la base membranosa⁷.

Es importante considerar el diagnóstico de un dermoide nasoetmoidal frente a todo niño con un nódulo subcutáneo y/o un orificio cutáneo fistuloso en el dorso nasal, aunque pueden localizarse en cualquier punto de la línea media entre la glabella y la base de la columela. Las fístulas dermoides pueden drenar recurrentemente material pastoso amarillento, siendo además patognomónica la presencia de pelos que emergen a través del orificio. El diagnóstico diferencial de lesiones de la línea media nasal incluye quistes epidérmicos, gliomas, meningoencefaloceles, tumores de origen vascular, fibromas, neurofibromas, osteomas y lipomas⁷.

Todo paciente con sospecha de un dermoide requiere de una adecuada evaluación imaginológica especialmente en quistes de larga evolución por la mayor probabilidad de compromiso óseo profundo y de extensión meningoencefálica y en lesiones de la línea media como en el caso de los dermoides nasoetmoidales, la cual se realiza con TAC de alta resolución y/o RNM. Además de confirmar el diagnóstico, éstas permiten determinar el grado de compromiso de estructuras vecinas, descartar la presencia de malformaciones asociadas, presentes hasta en 19% de los casos y establecer una potencial extensión intracraneal⁹. La presencia de huesos nasales propios bífidos, de un tabique nasal grueso o bífido, además de una imagen circular translúcida dada por el quiste propiamente tal, son hallazgos comunes de la TAC. La presencia de un agujero ciego amplio o una cresta "galli" bífida sugieren extensión intracraneal⁷. Sin embargo, los falsos positivos y negativos con la TAC no son infrecuentes para establecer extensión intracraneal. La RNM permite visualizar los dermoides nasoetmoidales con mejor definición y los cortes sagitales pueden determinar muy bien la extensión intracraneal. Ya que la definición del compromiso intracraneal es un elemento fundamental para planificar el abordaje y tratamiento quirúrgico, actualmente se considera a la RNM como el examen de evaluación ideal de los quistes dermoides nasoetmoidales.

El único tratamiento curativo de los quistes dermoides nasoetmoidales es la extirpación quirúrgica. Las lesiones que no son tratadas oportunamente crecen progresivamente, pudiendo causar deformidades nasales, infecciones locales recurrentes y obstrucción de la vía aérea nasal. La extensión intracraneal puede causar meningitis y absceso cerebral. El dermoide debe ser extirpado completamente, ya que incluso una pequeña cantidad de epitelio residual puede ser origen de recidiva; por este motivo la incisión y drenaje, la aspiración, el curetaje o la extirpación parcial son formas incompletas de tratamiento asociadas a una tasa de recidivas de entre 30 y 100%¹⁰.

El abordaje quirúrgico de los quistes dermoides nasoetmoidales puede ser a través de una vía nasal directa sobre la lesión, como se realizó en todos nuestros casos. Se disecciona el trayecto fistuloso hasta tener acceso a toda la lesión quística y sus remanentes epiteliales. Las lesiones con fístula son típicamente más complejas, pudiéndose facilitar la disección mediante la instilación de pequeños volúmenes de azul de metileno diluido, o el uso de un dilatador lagrimal. En estos casos habitualmente se requiere osteotomía de los huesos nasales propios para tener un completo acceso a la lesión, como ocurrió en uno de nuestros enfermos¹¹. Otra alternativa de abordaje

quirúrgico en casos seleccionados es la rinoplastia abierta, que evita incisiones en el dorso nasal, pero que sólo permite acceder a lesiones nasales bajas, motivo por el cual no se planteó en nuestros pacientes^{5,7}. A pesar del acceso nasal directo, la evolución de las cicatrices en todos nuestros casos fue favorable sin causar secuelas estéticas con seguimiento de más de un año. Se destaca la capacidad de los niños de remodelación de los defectos óseos postraumáticos por procesos expansivos o postquirúrgicos, por lo que no se planteó entre nuestros casos la realización de su corrección con injertos óseos o

En los casos en que la evaluación preoperatoria demuestra extensión intracraneal se propone un abordaje por vía coronal con craneotomía frontal y extirpación transcraneal de la lesión, asociándose además a un abordaje directo del dorso nasal, siendo por lo tanto indispensable la participación de un neurocirujano.

Se concluye que los quistes dermoides nasoetmoidales son una patología poco frecuente, que no debe ser subestimada, requiriendo conocimientos de embriogénesis de las estructuras faciales y su estrecha relación con el SNC. Además es necesario en todos los casos de una adecuada evaluación imaginológica preoperatoria. Las características anatómicas singulares exigen un manejo quirúrgico específico en cada caso y la participación de un equipo multidisciplinario, sugiriéndose la colaboración de un neuroradiólogo y/o neurocirujano, ante la posibilidad de fístulas al SNC. A pesar de la evaluación imaginológica completa, existe la posibilidad de falsos negativos para extensión intracraneal, por lo que el cirujano debe estar preparado para reparar una fístula o comunicación al SNC, que se descubra intraoperatoriamente. Ante la confirmación preoperatoria de una extensión intracraneal, es importante la planificación de un abordaje combinado con un neurocirujano. Finalmente como en todos los quistes dermoides, el único tratamiento efectivo es la extirpación quirúrgica precoz y completa de la lesión, cuyos objetivos son evitar las infecciones recurrentes o remanentes epiteliales. Por la alta incidencia de extensión intracraneal, que en algunas series llega hasta el 45% de los casos⁴ es que el manejo quirúrgico de estos quistes se puede considerar preventivo de eventuales meningitis o abscesos cerebrales secundarios.

REFERENCIAS

1. *Bartlett S, Lin K, Grossman R, Katowitz J*: The surgical management of the orbitofacial dermoids in the pediatric patient. *Plast Reconstr Surg* 1993; 91: 1208-15.
[[Medline](#)]
2. *Pensler J, Bauer B, Naidich T*: Craniofacial dermoids. *Plast Reconstr Surg* 1988; 82: 953-8.
3. *Bramann F*: *Langenbecks Archiv. Für klinische Chirurgie* 1890; 40: 101-5.
4. *Yavuzer R, Bier U, Jackson IT*: Be careful: It might be a nasal dermoid cyst. *Plast Reconstr Surg* 1999; 103: 2082-3.
[[Medline](#)]
5. *Loke D, Woolford T*: Open septorhinoplasty approach for the excision of a dermoid cyst and sinus with primary dorsal reconstruction. *J Laryngol and Otol* 2001; 115: 657-9.
6. *Bradley PJ*: Nasal dermoids in children. *Int J Pediatr Otorhinolaryngol* 1981; 63: 3-7.
7. *Rohrich R, Lowe J, Schwartz M*: The role of open rhinoplasty in the management of nasal dermoid cysts. *Plast Reconstr Surg* 1999; 104: 2163-70.

8. *Pratt LW*: Midline cysts of the nasal dorsum: Embriologic origin and treatment. *Laryngoscope* 1965; 75: 968-71.

9. *Hacker DC, Freeman JL*: Intracranial extension of a nasal dermoid sinus cyst in a 56 year old man. *Head Neck* 1994; 16: 366-9.

[[Medline](#)]

10. *Sessions RB*: Nasal dermal sinuses - new concepts and explanations. *Laryngoscope* 1982; 92 (Suppl): 1-4.

[[Medline](#)]

11. *Cauchois R, Testud R, Laccourreye O, Küffer R, Bremond D, Monteil J*: Nasal dermoid sinus cyst. *Ann Otol Rhinol Laryngol.* 1994; 103: 615-8.

[[Medline](#)]

1. Médico. Unidad de Cirugía Plástica, Servicio de Cirugía Pediátrica, Hospital Clínico de Niños Dr. Roberto del Río, Facultad de Medicina-Campus Norte, Universidad de Chile.

Trabajo recibido el 11 de marzo de 2002, aceptado para publicación el 19 de junio de 2002.

© **2008 Sociedad Chilena de Pediatría**

Alcalde Eduardo Castillo Velasco 1838

Ñuñoa, Santiago

Casilla 593-11

Teléfono: 2379757 - 2371598

Fax: 238 0046



contacto@sochipe.cl